Lane Medical Library

Beitrag zur Lehre von der Leukämie.

INAUGURAL-DISSERTATION

WELCHE

ZUR ERLANGUNG DER DOCTORWÜRDE

IN DER

MEDICIN UND CHIRURGIE

MIT ZUSTIMMUNG

DER MEDICINISCHEN FACULTÄT

DER

FRIEDRICH-WILHELMS-UNIVERSITÄT ZU BERLIN

am 7. März 1890

NEBST DEN ANGEFÜGTEN THESEN

ÖFFENTLICH VERTHEIDIGEN WIRD

DER VERFASSER

Hans Vehsemeyer

aus Berlin.

OPPONENTEN:

Hr. Cand. med. Fr. Martzy.
- Cand. med. Siefart.
- Cand. med. Walter Golz.

BERLIN.

Buchdruckerei von Gustav Schade (Otto Francke).

Linienstrasse 158.

Meiner Mutter.

Digitized by the Internet Archive
in 2026

https://archive.org/details/IA40153524_0374

Die Bedeutung, welche die Leukämie als eine schwere constitutionelle Erkrankung seit ihrer Entdeckung durch Virchow im Jahre 1845 geniesst, lässt die Mitteilung eines jeden Falles wohl berechtigt erscheinen, um so mehr, wenn derselbe in irgend welcher Beziehung von bemerkenswertem Interesse ist.

Ich bin in der Lage, der trotz des jungen Alters dieser Krankheitsform bereits überaus reichen Literatur über Leukämie die Beschreibung zweier Fälle anzufügen, deren einer der sogenannten Mischform der Leukämie angehörend sich durch kolossale Lymphdrüsentumoren auszeichnete, während der andere, eine rein lienale Leukämie, bemerkenswert erscheint durch eine abnorm starke Milzvergrösserung. Der erstere verlief innerhalb weniger Wochen letal und berechtigt demnach, ihn als eine acute Leukämie, die seltener vorkommt, als die chronische Form, aufzufassen; der letztere ist chronisch.

Die bei der Leukämie hauptsächlich erkrankten Organe sind bekanntlich die Milz, die Lymphdrüsen und das Knochenmark. Schon Hippocrates, Celsus und Galen, sowie eine ganze Reihe späterer Forscher berichten von Milz- und Lymphdrüsenvergrösserungen, doch erst Virchow stellte den Begriff der lienalen und lymphatischen Leukämie auf, und Neumann reihte im Jahre 1869 diesen Formen noch die der medullaren Leukämie an. Noch eine vierte Form der Leukämie beschrieb Béhier als Leucémie intestinale mit Bezug darauf, dass er den Lymphfollikelapparat des ganzen

Darmes, also die agminirten Peyerschen Plaques ebensowohl wie die solitären Follikel sehr stark geschwollen fand. Veränderungen an der Milz und den Lymphdrüsen waren bei ausgesprochener leukämischer Blutbeschaffenheit nicht nachweisbar; ob das Knochenmark genau untersucht worden ist, geht aus der Publication nicht genügend hervor. Ob Béhier Recht hat, diese Form als eine eigene Art der Leukämie aufzustellen, möchte doch zweifelhaft erscheinen im Hinblick darauf, dass bei der Leukämie auch Anschwellungen der Tonsillen, der Follikel des Zungenrückens, der Magendrüsen vorkommen, auch derartige Veränderungen im Darm bei gemischten Formen von Leukämie von Virchow, Friedreich, Schreiber und Fränkel beschrieben wurden. Übrigens kommen solche Schwellungen, für die Litten den Ausdruck „leukämische Tumoren“ oder „leukämische Metastasen“ vorschlägt, auch in anderen Organen vor. Abgesehen von der Milz kennen wir sie von der Leber, der Niere, der Thymusdrüse, und auch vom Augenhintergrund als circumscripte leukämische Neubildungen, ohne dass wir deshalb Gelegenheit genommen hatten, eine neue Form der Leukämie aufzustellen. Die drei vorhandenen Formen genügen, um das Wesen der Leukämie zu charakterisiren. Meist entspricht die Krankheit nicht dem Bilde einer dieser Formen allein, sondern umfasst gleichzeitig alle drei oder zwei derselben, wie das auch stattfand bei dem ersten meiner beiden Fälle, die ich auf der Poliklinik des Herrn Professor Dr. Litten zu beobachten Gelegenheit hatte.

Am 13. November 1889 suchte eine Frau aus der Mark die Poliklinik auf und gab an, seit wenigen Wochen krank zu sein. Ihre Krankheit hatte sich ohne nachweisbare Ursache rapide entwickelt.

Patientin, Auguste H., war 34 Jahre alt und zeigte hochgradige Veränderungen am Drüsenapparat, die

gleichzeitig neben einer enormen Milzanschwellung vorhanden waren. Man bemerkte starke Schwellung der Halsgegend, des Kinnes und Nackens, welche dem Gesicht den eigentümlich breiten Ausdruck verlieh, den man als Leontiasis, löwenartiges Aussehen, beschrieben hat. Dieselbe wurde hervorgerufen durch die monströse Intumescenz der Submaxillar-, der Cervical- und der Occipitaldrüsen, welche zu je männerfaustgrossen Packeten beiderseits angewachsen waren. Die geschwollenen Lymphdrüsenstränge setzten sich dann fort unter die Clavicula herunter, um in der Axillargegend doppeltfaustgrosse Wülste beiderseits zu bilden. Auch am linken Arm zeigte sich eine starke Schwellung, die von intumescirten Drüsenketten längs des Plexus brachialis herrührte.

Vielleicht noch imposanter waren die in der Inguinalgegend beiderseits befindlichen kolossalen Drüsentumoren. Diese Drüsen boten die Consistenz der Markgeschwulst und waren indolent. Ausserdem waren, soweit man durch die Untersuchung nachweisen konnte, auch die Retroperitoneal- und die Mesenterialdrüsen zu grossen Packeten angeschwollen*). Mediastinale Drüsenanschwellung unter dem Sternum war durch die Percussion nicht nachweisbar, dagegen wiesen starke asthmatische Anfälle mit heftigem Herzklopfen, worüber die Patientin klagte, darauf hin, dass wahrscheinlich Trachea und Bronchen durch vergrösserte Drüsen gedrückt würden.

Ausser diesen Veränderungen fand sich ein erheblicher Lebertumor und eine kolossale Anschwellung der Milz. Es war eine ganz ungewöhnlich grosse Milz von

---

*) Die geschilderten Drüsenanschwellungen sind sehr gut erkennbar auf der beigegebenen Abbildung. Dieselbe ist nach einer Photographie, welche Herr Stabsarzt Dr. Pfeiffer aufzunehmen die Güte hatte, angefertigt worden.

steinharter Consistenz, die bis zur Mittellinie reichte, die Crenae lienales sehr gut ausgeprägt erkennen liess, und sich heraberstreckte bis in die linke Inguinalgegend.

Bei unbefangener Betrachtung des Falles konnte natürlich der erste Gedanke nur sein, ob es sich hier um eine Leukämie oder um dasjenige Krankheitsbild handelte, welches Billroth als malignes Lymphom, Virchow als Lymphosarcom, Cohnheim als Pseudoleukämie bezeichnet hat, das man sonst auch Hodgkin's disease nennt. Die Blutuntersuchung musste entscheiden und sie ergab hochgradige leukämische Veränderungen. Das Blut hatte makroskopisch eine eigentümliche milchkaffeeartige Beschaffenheit und gar keine Neigung zum Gerinnen, so dass jeder zu den Blutuntersuchungen nötige Stich eine schwer zu stillende Blutung veranlasste. Das Verhältnis der weissen Blutkörperchen zu den roten stellte sich auf 1 : 1. Es zeigten sich bei der mikroskopischen Untersuchung, entsprechend dieser gemischten Form der Leukämie, die pathologischen Veränderungen des leukämischen Blutes, aus deren Vorhandensein man gewohnt ist, Rückschlüsse auf die Erkrankung der blutbereitenden Organe zu machen, also die Elemente, welche man im Parenchym der Lymphdrüsen findet, die kleinen weissen Blutkörperchen, welche unverhältnismässig prävalirten; sie waren erheblich kleiner als die roten Blutkörper, so dass durchschnittlich 3 auf ein rotes Element kamen. Die Grösse betrug 1 μ. Die Kerne derselben waren vielfach garnicht erkennbar, und man würde geglaubt haben, freie Kerne vor sich zu haben, wenn nicht ein sehr schmaler protoplasmatischer Rand, der stellenweise zwischen der Peripherie der Leukocyten und zwischen den Kernen sichtbar wurde, vor der Täuschung bewahrt hätte. Dann entsprechend der Beteiligung der Milz an dem Process die ganz

grossen mehrkernigen weissen Blutkörper der Milzpulpa; die stark glänzenden Kerne derselben waren schon ohne Anwendung von Reagentien deutlich zu erkennen. Drittens Gebilde, welche unter normalen Verhältnissen niemals im Blute vorzukommen pflegen, sondern nur im embryonalen Leben, nämlich kernhaltige rote Blutkörperchen, also rote Blutkörper mit je einem grossen, starkglänzenden und stark granulirten Kerne, wobei das Protoplasma ganz deutlich gelbrot gefärbt ist. Als viertes Element fanden sich und zwar ziemlich zahlreich weisse Blutkörper, die durch schwarze Pigmentmoleküle melanotisch gefärbt erschienen.

Die sich häufig im Blute von Leukämikern findenden nadelförmigen, glänzenden Oktaeder, die sogenannten Charcot-Neumannschen Krystalle, dieselben welche Leyden und Jaffé beim Asthma im Bronchialsecret nachgewiesen haben, fanden sich hier nicht. Doch ist bei frischem Blute das Auffinden dieser Krystalle überhaupt ein sehr glücklicher Befund, während man sie im stagnirenden Blute, das eine grosse Tendenz zum Sauerwerden hat, sehr leicht findet, ebenso wie auf Leichenteilen, die längere Zeit gestanden haben, z. B. der Leber und Milz, als einen glitzernden Krystallüberzug.

Die Untersuchung des Augenhintergrundes mit dem Ophthalmoskop hatte ein positives Resultat, trotzdem die Patientin erklärte, keine Sehstörung bemerkt zu haben. Es zeigte sich das typische Bild der Retinitis leukaemica. Zunächst hatte die ganze Retina nicht das normale Aussehen, sondern sie sah ausgeprägt orangefarben aus und das Blut, welches in den Blutgefässen, sowohl in den Arterien wie in den Venen floss, hatte nicht die dunkelrote Färbung, wie man sie in normalen Gefässen zu finden gewohnt ist, sondern die eigentümliche milchkaffeeähnliche Beschaffenheit, welche das Blut, wie schon erwähnt, auch makroskopisch auszeichnete. Fer-

ner war die Retina mit Flecken bedeckt, die aussahen, als wenn man mit einem in Blut getauchten Pinsel über die Retina hingespritzt hätte. Sie fanden sich besonders zwischen dem Äquator und der Ora serrata, sowohl peripher als central, und ausserdem waren grössere Hämorrhagien nachzuweisen, und Blutungen, welche die Gefässe einscheidend vollständig den Venen- und Arterienwänden entlang liefen. Ausserdem waren noch weisse Flecke in der Retina vorhanden, die zum Teil mit einem hämorrhagischen Saum umgeben waren.

Nicht unerwähnt lassen will ich übrigens, dass die Patientin eine Vorliebe für Zucker zeigte und täglich über $^1/_2$ Kilo genoss. Melliturie war bei ihr vorhanden. Ich habe in keinem der in der Literatur verzeichneten Fälle von Leukämie, soweit mir dieselben zugänglich waren, eine Bemerkung über Zuckerausscheidung gefunden. Ob es sich hier um ein bisher noch nicht constatirtes Symptom der Leukämie handelt oder die Melliturie nur zufällig die Leukämie complicirte, ist schwer zu sagen.

Das Ergebnis vorstehender Untersuchungen war also, dass es sich in diesem Falle um Leukämie handelte, und zwar bestätigten die gefundenen Blutelemente, dass die lymphatisch-lienale Form der Leukämie vorlag, während die kernhaltigen roten Blutkörperchen auf eine Beteiligung des Knochenmarks an dem Krankheitsprocess schliessen liessen, wir es also zu thun hatten mit dem vollständigen Bilde einer gemischten, alle drei die Blutbereitung betreffenden Organe umfassenden Leukämie. Denn diese kernhaltigen roten Blutkörperchen sind ein Blutelement, das nur bei zwei Krankheitsgruppen vorkommt, der progressiven, perniciösen Anämie, durch welche Ursache dieselbe auch immer bedingt sei, also auch durch spontane sehr intensive Blutungen und der medullaren Form der Leukämie.

Neumann[1]) lenkte im Jahre 1869 die Aufmerksamkeit auf das Knochenmark als blutbildendes Organ und vor allen Dingen als häufig beteiligt bei der Leukämie, er lehrte die myelogene oder medullare Form der Leukämie kennen und stellte die Behauptung auf, dass das Knochenmark bei jeder Leukämie erkrankt und zwar primär erkrankt sei. Er wies ferner nach, dass das Vorkommen der kernhaltigen roten Blutkörperchen, welche schon Klebs[2]) im leukämischen Blute gefunden hatte, zu der Annahme berechtige, schon in vita die Diagnose auf Knochenmarksleukämie zu stellen, da „unter dem Einfluss der anatomischen Veränderungen, welche das Gewebe des Knochenmarks bei der Leukämie erleidet, embryonale, in ihrer Ausbildung noch nicht vollendete Blutkörperchen in die Circulation übergehen“[3]). Er weist die Hypothese über die Entstehung der Leukämie durch Hemmung der Verwandlung der farblosen Zellen in farbige zurück, das Vorkommen kernhaltiger roter Blutkörperchen ist ihm kein Beweis für die mangelhafte Verwandlung der farblosen in farbige Elemente, er betrachtet sie also nicht als Übergangsformen zwischen weissen und roten, sondern hält es für wahrscheinlich, dass die Entwicklung derselben im Knochenmark unabhängig von den farblosen Zellen desselben erfolgt.

Die Behauptung Neumanns, dass die Leukämie myelogenen Ursprungs sein könne, bestätigte im Jahre 1877 Litten[4]), indem er als Erster einen Fall von ausschliesslich medullarer Leukämie nachweisen konnte.

Es zeigte sich hier bei völligem Mangel von Milz- und Drüsenschwellungen eine hochgradig leukämische Veränderung des Knochenmarks. Jedoch fanden sich

[1]) Arch. d. Heilkunde. 1869. XI.
[2]) Virch. Arch. 38.
[3]) Berl. klin. Woch. 1878 No. 10, p. 134.
[4]) Berl. klin. Woch. 1877. No. 19—20.

trotz der ausschliesslichen Affection des Knochenmarks in diesem Falle im Blute keine kernhaltigen roten Blutkörperchen.

Mosler[5]) fand ebenfalls in dem Fall Burmeister, bei dem es gelang, durch Punction des Sternums zum ersten Male schon intra vitam die Diagnose der medullaren Leukämie mit vollkommener Sicherheit zu bestätigen, keine „Übergangsformen" im Blute und zieht daraus den Schluss, dass „das Fehlen dieser Übergangsformen im Blute uns nicht das Recht gibt, eine selbst schwere Medullarbeteiligung auszuschliessen".

Auch Ponfick[6]) konnte in zwei Fällen medullarer Leukämie trotz hochgradiger Markveränderung in dem einen wenig, in dem anderen keine Übergangsformen nachweisen und fühlte sich dadurch veranlasst, die Annahme Neumanns zurückzuweisen, dass nämlich das Vorkommen von Übergangsformen im Blut und im Markgewebe pathognomonisch und ein Mittel sei, um die Beteiligung des Markes intra vitam zu erkennen und resultirt: „es kann eine sehr ausgedehnte medullare Hyperplasie bestehen, ohne dass Übergangsformen im Blute auftreten".

Dagegen fand Litten[7]) zusammen mit Orth bei experimentellen Untersuchungen über Veränderungen des Marks in Röhrenknochen, wobei grosse Hunde in wenigen Tagen durch enorme Blutentziehung sehr anämisch gemacht wurden, das ganze Knochenmark mit kernhaltigen roten Blutkörperchen überschwemmt. Dadurch führt Litten den Beweis, dass die kernhaltigen roten Blutkörperchen ganz besonders zahlreich auftreten bei allen denjenigen Erkrankungen, bei denen rapide das Blut zu Grunde geht.

[5]) Berl. klin. Woch. 1876. No. 49—52.
[6]) Virch. Arch. 67.
[7]) Berl. klin. Woch. 1877. No. 51.

P. Ehrlich[8]) constatirte ferner in allen schweren Fällen von Anämie, besonders traumatischer Anämie, rote kernhaltige Blutkörper.

Wohl sind also in der Literatur Fälle von Leukämie mit Beteiligung des Knochenmarks beschrieben, bei denen sich im Blute kernhaltige rote Blutkörperchen nachweisen liessen, doch ergaben die experimentellen Untersuchungen Littens und Orths und übereinstimmend hiermit Ehrlichs, dass sich diese Blutzellen im allgemeinen bei allen Zuständen schwerer Anämie zahlreicher finden; Cohnheim, Neumann, Eichhorst bemerkten dementsprechend in allen Fällen progressiver perniciöser Anämie rote kernhaltige Blutkörper; bei den wohl charakterisirten Fällen von medullarer Leukämie von Litten, Mosler und Ponfick aber fanden sie sich nicht, und es sind nicht nur die Schlüsse, welche Mosler und Ponfick hieraus ziehen, berechtigt, sondern es liesse sich wohl auch die Vermutung aussprechen, dass die kernhaltigen roten Blutkörperchen nicht die Bedeutung für die Diagnose der medullaren Leukämie haben, die man ihnen beizulegen gewohnt ist.

Erst seit dem Jahre 1876 hat man den Knochenmarksaffectionen bei Leukämie grössere Aufmerksamkeit geschenkt: leider sind aber bei den meisten Fällen eingehende Blutuntersuchungen, die über die Beziehung der roten kernhaltigen Blutkörperchen zum erkrankten Mark Aufschluss geben könnten, nicht gemacht, und das vorliegende Material berechtigt daher noch nicht, diese Vermutung zu bestätigen.

Ob in dem von mir beschriebenen Falle dem Vorkommen der roten kernhaltigen Blutkörperchen thatsächlich eine Erkrankung des Knochenmarkes zu Grunde

---

[8]) Zeitsch. f. klin. Med. I und Charitée-An. XIII.

lag, wie zunächst angenommen wurde, konnte nur die Section beweisen. Leider aber kam der Fall nicht zur Section, da Patientin bald nach der Rückkehr in ihre Heimat dort verstarb.

Wenn wir aber das Vorhandensein roter kernhaltiger Blutkörperchen als für medullare Leukämie charakteristisch in Zukunft anzuzweifeln versucht sein werden, so werden wir überhaupt kein zuverlässiges klinisches Symptom für diese Form der Leukämie mehr haben.

Zwar behauptet Mosler[9]), die ersten Anfänge einer Symptomatologie der medullaren Erkrankung bei Leukämie gefunden zu haben, indem er bei einem Fall von lienaler Leukämie Schmerzhaftigkeit des Sternum vorfand. Der Patient vermochte die leiseste Berührung daselbst nicht zu ertragen, und eine Percussion dieser Gegend war vollkommen unmöglich. Andere Stellen des Knochengerüstes waren weder empfindlich noch aufgetrieben. Die Section ergab eine über das ganze Skelett verbreitete Affection des Knochenmarkes. Auch bei dem Fall Burmeister bestanden Schmerzen vor der Brust sechs Jahre, ehe sich Empfindungen im linken Hypochondrium einstellten. Auch hier war die Schmerzhaftigkeit des Sternum spontan vorhanden und es fand sich eine Stelle von weich elastischer Consistenz, intumescirte und bei Druck schmerzhafte Rippenköpfchen: zwei Monate später waren mehrere Rippen als hervorragende Wülste sichtbar und schmerzhaft bei Druck und Percussion, ebenso war die Spina post. sup. oss. ilei und der Trochanter sinister schmerzhaft. Die Diagnose der medullaren Leukämie, die Mosler bei diesem Falle stellte, war er in der glücklichen Lage, vollkommen zu sichern durch eine mittelst Middeldorpfschen Tirefonds vorgenommene Punction des Brustbeins.

[9]) Berl. klin. Woch. 1876. No. 49—52.

Auch teilt Neumann[10]) einen Fall mit, der sich in sehr prägnanter Weise durch heftige und über verschiedene Teile des Skeletts verbreitete Knochenschmerzen bemerklich gemacht hatte und bei der Section das vorgeschrittene Knochenleiden zeigte.

Spilling[11]) beschreibt ebenfalls einen Fall, bei dem die Percussion des Sternum in seinen unteren Partien „mässig“ schmerzhaft war und die Section pyoide Beschaffenheit des Knochenmarks aufwies.

A. Fränkel[12]) berichtet von enorm grosser Empfindlichkeit des Sternum, so dass bei der Auskultation der leiseste Druck schmerzte, bei einem Fall von lymphatischer Leukämie mit Beteiligung der Milz und des Knochenmarks, welch letzteres bei der Section Himbeerfärbung hatte.

Thomen[13]) führt unter 14 auf der Göttinger Klinik innerhalb der Jahre 1875—1884 beobachteten Fällen zwei auf, bei denen das Knochenmark beteiligt und bei dem einen Schmerzen am oberen Teil des Brustbeins, die sich auf Druck wesentlich steigerten, und bei dem anderen Schmerzhaftigkeit der rechten vierten Rippe, sowie Empfindlichkeit der Epiphysen am rechten Femur und den Handgelenken bestanden.

Diesen Thatsachen gegenüber erwähne ich, dass Knochenschmerzen bei denjenigen Leukämien, bei denen das Knochenmark beteiligt ist, keineswegs immer vorhanden sind, und führe zum Beweise den schon erwähnten Fall Littens an, bei welchem das Mark der grossen Röhrenknochen in hochgradiger Weise die charakteristischen leukämischen Veränderungen aufwies, ohne dass in vita Schmerzhaftigkeit irgend einer Stelle

---

[10]) Berl. klin. Woch. 1880. No. 20.

[11]) Inaug.-Diss. 1880. Berlin.

[12]) Zeitschr. f. klin. Med. 1881. III.

[13]) Inaug.-Diss. 1885. Göttingen.

vorhanden gewesen wäre. Die „genaue Betastung sämmtlicher Knochen war erfolglos: Nirgends war selbst auf starken Druck eine Schmerzhaftigkeit". Neumann[14]) äussert sich über diesen Fall: „selbst in dem exquisitesten Falle uncomplicirter myelogener Leukämie, welcher in der Literatur existirt, hatte eine vollständige klinische Latenz des Knochenleidens bestanden".

Neumann (l. c.) findet, dass nur in 4 von 22 Fällen medullarer Leukämie das Knochenleiden sich durch Schmerzhaftigkeit bemerkbar gemacht habe, und erwähnt einen Fall, bei dem alle auf das Knochensystem weisenden Symptome fehlten, während sich die Knochen im Zustande der Hyperplasie befanden. Die beiden Fälle von Ponfick[15]) bestanden ebenfalls ohne Schmerzen in vita trotz schwerer Markbeteiligung, und Mosler[16]) selbst berichtet über einen Fall, bei welchem das Sternum im Leben nicht schmerzhaft, auch makroskopisch das Mark von normalem Aussehen, dagegen die mikroskopische Untersuchung „ein vom normalen abweichendes Verhalten bei Abnahme, meist völligem Mangel der Fettkugeln eine Menge lymphoider Zellen, meistens der kleineren Formation angehörig, in den Maschen des Reticulum gelagert".

Auch Fleischer und Penzoldt[17]) sagen, „dass es Fälle gibt, in denen der sonst ziemlich zuverlässige diagnostische Fingerzeig des Sternalschmerzes bei der Percussion im Stiche lässt und keiner anatomischen Veränderung des Sternalmarkes entspricht".

Aus dem Erwähnten ergibt sich, dass in durch die Section wohl constatirten Fällen, die lange während des klinischen Aufenthalts beobachtet waren, keine Spur

[14]) Berl. klin. Woch. 1880. No. 20.
[15]) Virch. Arch. 67.
[16]) Virch. Arch. 75. p. 546.
[17]) Deut. Arch. f. klin. Med. 1880. 26. p. 23.

von Schmerz in den Röhrenknochen und der Spongiosa vorhanden waren, während sich bei der Section eine hochgradige Beteiligung des Knochenmarks zeigte.

Aber nicht nur die Schmerzhaftigkeit fehlt, trotz Affection des Knochensystems, sondern es gibt auch Fälle, bei denen sie vorhanden war, während das Skelett sich frei von Erkrankung zeigte.

Hierher gehört vor allen der Fall von Leube und Fleischer[18]). Es war hier an der linken Tibia und den Fusswurzelknochen schon bei mässigem Druck heftiger Schmerz nachzuweisen, während die übrigen Knochen nicht schmerzhaft waren; bei der infolge Hautgangrän vorgenommenen Amputation zeigten Femur, Tibia und Fusswurzelknochen normales Mark.

Leube und Fleischer (l. c. p. 125) erwähnen noch einen zweiten Fall von lymphatischer Leukämie, bei dem trotz bestehender Schmerzhaftigkeit des Sternum das Knochenmark normal gefunden wurde und sich „keine Spur irgend welcher Veränderung des Markes“ zeigte.

Fleischer und Penzoldt[19]) führen einen Fall von lymphatischer Leukämie auf, wo die Percussion des Sternum schmerzhaft, auch Fingerdruck auf das Manubrium und den oberen Teil des Corpus schmerzte, während die übrigen Knochen sich als unschmerzhaft erwiesen.

Bei der Section ergab sich, dass das Mark vom Sternum und Femur etwas fettreich war, sich aber „sonst der Farbe, Consistenz und dem mikroskopischen Ansehen nach vollkommen normal“ verhielt.

Bei einem von G. Sticker[20]) beschriebenen Fall von lienal-medullarer Leukämie finde ich bemerkt, dass „die

[18]) Virch. Arch. 83.

[19]) Deut. Arch. f. klin. Med. 1880. 26. p. 12.

[20]) Zeitsch. f. klin. Med. 1888. p. 80.

Percussion des Brustbeins besonders am unteren Teile lebhafte Schmerzen verursacht".

Leider ist in dem sehr ausführlichen Sectionsprotokoll der Befunde am Knochenmark mit keinem Worte Erwähnung gethan, und ich habe wohl nicht Unrecht, wenn ich annehme, dass dieselben negativ waren.

Ebstein[21]) hat daher vollkommen Recht, wenn er bemerkt: „wenn Schmerzhaftigkeit vorhanden ist, giebt sie durchaus keine Gewähr dafür, dass das Knochenmark erkrankt ist".

Drittens aber möchte ich bemerken, dass sich Schmerzhaftigkeit am Knochensystem auch bei der progressiven perniciösen Anämie findet, wenn auch nicht in allen Fällen. Eichhorst[22]) schreibt darüber: „An den Knochen hat man vereinzelt, namentlich am Brustbein, ähnlich wie bei Leukämie schmerzhafte Druckpunkte beobachtet".

Litten[23]) konnte ebenfalls Schmerzhaftigkeit an den Knochen nachweisen. Diese Schmerzen sind bei der progressiven perniciösen Anämie bedingt durch Veränderungen am Marke, welche Cohnheim u. A. beschrieben haben. Grawitz[24]) fand sarcomatöse Erkrankung des Knochensystems bei hochgradig anämischen Individuen.

Wenn also Knochenschmerzen auch bei progressiver perniciöser Anämie vorkommen, wenn sie ferner ohne nachweisbare pathologische Veränderung am Knochensystem bei Leukämie vorhanden sind und wenn sie schliesslich trotz hochgradiger leukämischer Markbeschaffenheit fehlen können, so ziehe ich den Schluss, dass Knochenschmerzen nicht als ein für me-

[21]) Deut. Arch. f. klin. Med. 44. p. 365.
[22]) Real-Encyclopaedie d. g. H. B. XV.
[23]) Berl. klin. Woch. 1880. 49.
[24]) Virch. Arch. 76.

dullare Leukämie charakteristisches Symptom aufzufassen sind, dass, wenn sie zuweilen nachweisbar sind, sie dann ebensowohl der Ausdruck einer intensiven Affection des Markes wie ein jeder anatomischen Grundlage entbehrendes complicirendes Symptom sein können, und dass, wenn sie fehlen, uns dadurch nicht das Recht gegeben ist, von der Intactheit der Marksubstanz überzeugt zu sein.

Ich widerspreche somit im Weiteren auch der Ansicht, die man zuweilen findet, dass nicht nur bei medullarer Leukämie, sondern überhaupt bei jeder Leukämie Schmerzhaftigkeit der Knochen vorkomme. Wenn allerdings ein übermässig starker Druck von einer lauten Schmerzäusserung gefolgt ist bei einem in seiner Ernährung herabgekommenen Individuum mit schwachem Panniculus adiposus, so wird Niemand dies für beweisend ansehen und Keiner leugnen, dass auch bei gesunden normalen Menschen eine derartige Manipulation denselben Effect erzielen würde. Ich meine, dass überhaupt nur spontane Schmerzen, die sich bei Berührung oder leisestem Druck, z. B. beim Auscultiren und Percutiren steigern, wie in den Fällen von Mosler und Fränkel, eventuell als Symptom in Betracht zu ziehen wären.

Knochenschmerzen für ein bei jeder Leukämie constantes Symptom zu halten, würde uns dazu führen, die Annahme Neumanns, dass bei jeder Leukämie das Knochenmark primär erkrankt sei, zu bestätigen.

Ponfick[25]) hat wohl zuerst den Nachweis geführt einer lienal-lymphatischen Leukämie ohne Beteiligung des Knochenmarks und später sind noch andere Fälle beschrieben, bei denen eine Affection der Knochen fehlte, selbst wenn man alle diejenigen Fälle von Leukämie ausschliesst, welche sich in der Literatur

[25]) Virch. Arch. 56.

finden, ehe Neumann auf die Bedeutung des Knochenmarks aufmerksam gemacht und dadurch grössere Berücksichtigung desselben bei den Sectionen veranlasst hatte. Nicht nur der schon erwähnte Fall von Leube und Fleischer, bei dem in keinem der blutbereitenden Organe eine Veränderung nachzuweisen war, während das Blut sich ausgesprochen leukämisch zeigte, spricht gegen Neumanns Annahme, sondern überhaupt der Umstand, dass in der Literatur Fälle verzeichnet worden sind, bei denen nur ein einziges der blutbereitenden Organe ganz ausschliesslich erkrankt war. Thatsachen, denen allerdings noch immer die allgemeine Annahme gegenübersteht, dass derartige leukämische Erkrankungen fast gar nicht vorkommen. Litten hat für die medullare Form zuerst den Nachweis erbracht, dass nur das Knochenmark erkrankt sein kann. Es fand sich in diesem Fall keine Spur von gleichzeitiger Milz- und Lymphdrüsenaffection, während das Blut einen eminenten Überschuss an weissen Blutkörperchen aufwies, so dass annähernd ein gleiches Verhältnis zwischen roten und weissen Blutkörpern bestand.

Mosler fand bei einem 13jährigen Mädchen eine ganz reine lienale Leukämie ohne irgend welche Beteiligung anderer Organe und konnte die Diagnose durch die Section bestätigen.

Derartige Fälle finden sich noch mehrere in der Literatur, trotzdem in den meisten Schriften über Leukämie darauf aufmerksam gemacht wird, rein lienale oder rein lymphatische Formen gehörten zu den grössten Seltenheiten oder kämen überhaupt nicht vor.

Ich bin in der Lage, meinem ersten Fall noch einen zweiten anreihen zu können, bei dem es sich um ausschliessliche Milzerkrankung, also reine lienale Leukämie handelt, soweit man es klinisch nachweisen kann.

Marie P., 20 Jahre alt, fühlt sich seit Ende des Jahres 1888 leidend. Sie hatte zu dieser Zeit über Magenbeschwerden, die hauptsächlich in einem Druckgefühl bestanden, zu klagen. Im Anfang des Jahres 1889 bemerkte sie in der linken Seite des Abdomen eine Geschwulst und litt oft abwechselnd an Frost und Hitze. Patientin magerte ab, im Juni 1889 wog sie 43½ Kilo, während sie 2 Jahre vorher noch 51½ Kilo gewogen hatte; also Abnahme von 8 Kilo bei gleichzeitigem Grösserwerden des Adomen. Vor 2 Jahren liess sich Patientin in einer Sanitätswache den zweiten rechten unteren Molarzahn ziehen, am nächsten Tage stellte sich eine sehr starke Blutung ein, welche die Aufnahme der Patientin im Krankenhause am Friedrichshain notwendig machte, aus dem sie nach 5 Tagen entlassen wurde. Seit dieser Zeit war sie sehr blass. Patientin klagt über Schwäche, Durst und viel Schweiss, hat Appetit, kann aber nur wenig auf einmal essen.

Status praesens: Patientin von kleiner Figur und zartem Körperbau zeigt blasse Färbung der sehr durchsichtigen etwas welken Haut. Intumescenzen der Haut sind nirgends am Körper nachzuweisen, ebensowenig Drüsenanschwellungen, die überhaupt jemals gehabt zu haben, Patientin bestreitet. Die Schleimhäute sind blass. Die hintere Rachenwand zeigt keine Lymphfollikel. Die Zungenfollikel und Tonsillen sind normal. Die Zähne sind wohl schadhaft, aber nicht cariös. Die Haare sind dunkelbraun, lang und reichlich. Sie sollen im letzten Jahre stark gedunkelt, aber nie ausgegangen sein. Patientin macht den Eindruck eines etwa 16jährigen Mädchens. Die Muskulatur ist schlecht entwickelt resp. scheint in ihrer Ernährung gelitten zu haben. Die Untersuchung der Brustorgane ergibt perkutorisch und auskultatorisch normale Verhältnisse der Lungen und des Herzens. Hypertrophie oder Dilatation war nicht nach-

weisbar. Die Herztöne sind rein, anämische Geräusche fehlen am Herzen, doch hört und fühlt man in der Supraclaviculargrube Nonnensausen. Bei der Untersuchung des Abdomen fällt die enorme Vergrösserung desselben auf. Patientin macht bei oberflächlicher Betrachtung den Eindruck einer Gravida. Die Linea alba ist dunkel pig-

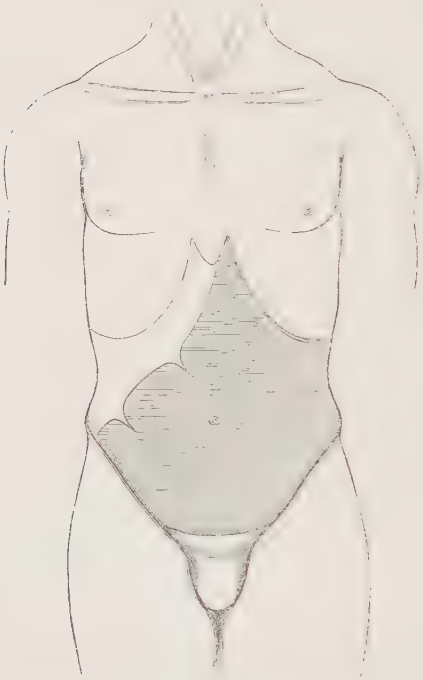

mentirt, der Nabel verstrichen. Der Umfang des Leibes zwei Finger breit oberhalb der Spina ant. sup. oss. ilei beträgt 77 cm, die Entfernung des Processus xiphoides von der Symphyse 40 cm. Die Percussion ergibt Dämpfung im ganzen linken Mesogastrium und der Regio

hypochondriaca und hypogastrica bis ins rechte Mesogastrium und Hypogastrium weit hineinreichend. Die Palpation lässt deutlich einen ganz kolossalen Tumor erkennen, der unter dem linken Rippenrande hervorkommend und sich rechts 4 Finger breit über den Nabel erstreckend, die rechte Mammillarlinie schräg schneidend bis tief ins kleine Becken herabsteigt. Die Consistenz dieses phänomenalen Tumors ist steinhart, an dem rechtsseitigen Rande sind deutlich zwei Crenae zu fühlen und hieraus, sowie aus dem Umstande, dass die Dämpfung in die Milzdämpfung unmittelbar übergeht, ergibt sich, dass es sich um einen Milztumor handelt. Die Leber ist weder perkutorisch noch palpatorisch als vergrössert nachzuweisen. Die Untersuchung mit dem Augenspiegel hatte ein negatives Resultat; Retinalblutungen waren nicht nachzuweisen. Das durch Lanzettenstich am Unterarm unter Vermeidung von Druck entnommene Blut sieht hellrot aus und ist dünnflüssig. Die mikroskopische Untersuchung ergab Vermehrung der weissen Blutkörperchen, Verminderung der roten. Das Verhältnis stellte sich auf gleich und gleich, in manchem Gesichtsfeld waren mehr weisse. Die weissen Blutkörper gehörten fast alle nur einer Form und zwar der grossen an, sie waren alle erheblich, etwa 3—5 Mal grösser als die roten, massen bis 12 μ und hatten ein bis zwei sehr grosse Kerne oder ein bis fünf kleeblattartig angeordnete Kerne. Dieselben färbten sich bei Zusatz kernfärbender Mittel aufs Intensivste, ungleich intensiver als zum Vergleich benutzte gesunden Blutes. Ausserdem fanden sich grosse weisse Blutkörper mit enorm starker Verfettung, so dass sie bei Behandlung mit Überosmiumsäure vollständig schwarz erschienen. Rote kernhaltige Blutkörperchen waren nicht nachzuweisen. Die von P. Ehrlich sogenannten eosinophilen Zellen, d. h. Zellen, deren Körner durch saure Anilinfarbstoffe gefärbt werden,

die sich in normalem Blute nachweisen lassen, waren vorhanden, aber nicht so zahlreich, um daraus irgend welchen Schluss ziehen zu können.

Sie finden sich normaliter im Knochenmark, und man hat daher in dem abnorm reichen Gehalt des Blutes an solchen Zellen einen Anhalt gesucht für die Diagnose der medullaren Leukämie. Ehrlich[26]) fand, dass die eosinophilen Zellen im Blute Leukämischer oft in bedeutendem Grade vermehrt sind und schliesst anderseits aus ihrem Fehlen, dass die myelogene Production gelitten hat. Rindfleisch hält sie für Hämatoblasten des Knochenmarks, „welche ihre physiologische Aufgabe nicht erfüllt haben, sondern in der Ausbildung der roten Blutkörperchen auf halbem Wege stehen geblieben sind".

Mit Rücksicht auf das Verhältnis zwischen weissen und roten Blutkörperchen und auf die gleichmässig grossen, mit mehrfachen Kernen versehenen Formen der Leukocyten war man wohl zu der schon durch den kolossalen Milztumor angeregten Diagnose einer Leukämie und zwar der rein lienalen Form derselben berechtigt. Die auffallend starke Tinctionsfähigkeit der Kerne der Leukocyten legte die Vermutung nahe, dass es sich um Kernteilungsfiguren handele. Allerdings vermochte Flemming[27]) bei einem Falle von hochgradiger Leukämie Kernteilungsfiguren nur bei einer verschwindend kleinen Zahl von Leukocyten nachzuweisen und bestreitet daher, dass eine indirecte Teilung im Blute selbst die Veranlassung der Vermehrung der weissen Blutkörperchen sei. Auch Löwit[28]) fasst die „mehrkernigen" Leukocyten nur als die durch Degeneration aus den einkernigen hervorgegangenen Formen auf und behauptet, dass sie „zur Neu-

[26]) Zeitsch. f. klin. Med. I. p. 560.

[27]) M. Schultzes Archiv. XX. p. 57.

[28]) Sitzungsber. d. k. Akad. d. W. Wien 1885.

bildung weisser Blutkörperchen in keiner genetischen Beziehung stehen", dass sie „einer Weiterentwicklung zu jugendlichen weissen Blutkörperchen nicht mehr fähig sind und wahrscheinlich dem Zerfall entgegengehen". Ja, er fühlt sich auf Grund seiner eingehenden Untersuchungen zu der Annahme berechtigt, dass „beim Antrocknen der Leukocyten an das Deckglas der Kern derselben verschiedene Formveränderungen eingehe, als deren Ausdruck die polymorphen Kerne und die multinucleären Zellen anzusehen seien". Dagegen hat Biondi[29]) Teilungsvorgänge in den Kernen der massenhaft gebildeten und zerfallenen Leukocyten ausführlich beschrieben.

Auf dieses Verhalten der Kerne der weissen Blutkörperchen, die in so naher Beziehung zu der Frage nach der Vermehrung der Leukocyten und im Weiteren nach der Entstehung der Leukämie steht, hier näher einzugehen, verbietet der Raum dieser Arbeit.

Über die sich im vorliegenden Falle findenden stark verfetteten weissen Blutkörperchen bin ich genötigt noch einige Worte hinzuzufügen. Man hat auch diesen Zellen einen Connex mit dem Knochenmark vindicirt und glaubte, dass ihr Vorkommen im Blute die Diagnose der medullaren Leukämie aufzustellen berechtige.

Die erste Beobachtung über die Fettdegeneration der weissen Blutkörper stammt wohl von A. Jäderholm[30]) im Jahre 1869, der in einem Falle von lienaler Leukämie 5 % in einem zweiten 15 % der weissen Blutkörperchen fettig degenerirt fand. Das Fett zeigte sich als runde stark lichtbrechende Körner, die nicht zu grösseren Tropfen zusammenliefen. Durch Osmiumsäure wurden die Kerne schwarz gefärbt.

Mosler (l. c. p. 704) gibt bei Beschreibung des Falles Burmeister an, dass er hier zum ersten Male weisse

[29]) Berl. klin. Woch. 1888. No. 44, Referat.

[30]) Jahresber. d. ges. Med. 1869. II. p. 267, Referat.

Blutkörperchen sah, welche „mit kleinen das Licht stark brechenden Körnern vollständig erfüllt waren und sich bei der Reaction mit Chloroform als Fetttropfen erwiesen". Eine von Budge vorgenommene genaue Blutuntersuchung ergab, dass die grossen weissen Zellen in überwiegender Mehrzahl vorhanden waren und die meisten derselben Fett enthielten. Dieselben Zellen fand Budge im sogenannten roten Mark, dagegen in der Milzpulpa nur vereinzelt. Neumann stellte es nach Kenntnisnahme der ihm übersandten Präparate als wahrscheinlich hin, dass diese Zellen aus dem Knochenmark stammen. Bei der später vorgenommenen Punction des Sternum fanden sich dieselben Zellen in der herausbeförderten Masse.

Da es sich also in diesem Falle um eine unzweifelhafte Knochenmarksbeteiligung handelte, behauptet Mosler, dass diese Zellen „dem Knochenmarke exportirt und für die primäre medullare Form der Leukämie charakteristisch seien".

Ferner zeigten sich in dem von Sticker (l. c. p. 83) beschriebenen Fall von lienaler und medullarer Leukämie weisse Blutkörperchen „mit reichlichen stark lichtbrechenden Körnchen und Tröpfchen sowie mit mehreren Kernen versehen". Auch A. Fränkel (l. c. p. 405) erwähnt, dass sich in seinem Falle von gemischter Form der Leukämie etwa 3—4 mal grössere Zellen als die gefärbten mit stark lichtbrechenden Körnchen fanden, aber nur vereinzelt und meint daher, dass sich „die medullare Natur des Leidens mikroskopisch im Blute wenig geltend machte". Mosler gibt übrigens zu, in einem früher beobachteten Fall von medullarer Leukämie diese Zellen im Blute nicht gefunden zu haben und constatirt, dass auch Neumann und Ponfick ihrer nicht Erwähnung thun.

Weitere Fälle, in denen diese grossen weissen fetthaltigen Zellen als charakteristisch für medullare Leukämie geltend gemacht werden, habe ich nicht gefunden

und glaube daher, indem ich mich auf meinen rein lienalen Fall stütze, zu der Annahme berechtigt zu sein, dass diese besagten Zellen, wenn sie bei Leukämie vorkommen, nicht ein zuverlässiges Symptom für eine Beteiligung des Knochenmarkes sind. Auch Ebstein sagt, „die Hoffnung, aus der Beschaffenheit der weissen Blutkörperchen erkennen zu können, ob sie dem Knochenmark entstammen, hat sich nicht verwirklicht".

Und Löwit (l. c. p. 90) erklärt sich auch gegen eine Einteilung der Leukocyten nach dem Orte ihrer Entstehung. Er schreibt „meiner Meinung nach ist es vorläufig auf morphologische Differenzen hin unmöglich, für die im circulirenden Blute vorhandenen Leukocyten ein sicheres Merkmal ihrer Abstammung aus irgend einem bestimmten Organe feststellen zu wollen".

Doch kehre ich zu meinem Falle zurück. Die Patientin wurde mit Levicobrunnen, einer südtiroler alaunhaltigen Eisenvitriolquelle, mit 0,009 ‰ arseniger Säuregehalt, behandelt. Sie erhielt dreimal täglich einen Esslöffel davon, befand sich dabei relativ wohl und konnte die Wahrnehmung machen, dass der Leib etwas an Umfang abnahm. Objectiv war thatsächlich nach Verlauf einiger Wochen eine Verkleinerung der Milz nachzuweisen. Mitte Januar 1890 erkrankte Patientin an einem diffusen Bronchialcatarrh, zugleich klagte sie während eines Tages über Schmerzen in der Streck- und Beugemuskulatur der Unterextremitäten; Knochenschmerzen waren nicht nachzuweisen. Puls 120, Temperatur 38,5, starker Schweiss, Dyspnoe, paukende Herztöne, keine Herzgeräusche. Im weiteren Verlaufe stellten sich Schmerzen „im Magen" ein, die sich zeitweise bis zur Unerträglichkeit steigerten. Nach einiger Zeit besserte sich der Zustand, Patientin konnte das Bett zeitweilig wieder verlassen. Der Milztumor nahm an Umfang zu. Augenblicklich hat derselbe eine enorme Grösse und erfüllt

das ganze Abdomen. Bei der Percussion lässt sich nachweisen, dass die Milzdämpfung am oberen Rande der 7. Rippe beginnt, dann schräg zum Processus xiphoides aufwärts steigt, in die Herzdämpfung übergeht und bis zum rechten Rippenbogen reicht.

Noch einige Worte zur Ätiologie mögen mir erlaubt sein. Wodurch die Leukämie hervorgerufen wird, ist vielleicht die dunkelste und häufigste Frage. Feststeht, dass die Krankheit beim männlichen Geschlecht häufiger vorkommt, und zwar etwa drei bis viermal so viel Männer wie Frauen erkranken. Litten fand in den von ihm beobachteten Fällen annähernd ein gleiches Verhältnis zwischen Männern und Frauen. Southey constatirte, dass unter 20 Fällen 16 mal Männer, 4 mal Frauen erkrankt waren, Mosler fand unter 16 Fällen 12 Männer, 4 Frauen: M. Ehrlich unter 91 Fällen 60 Männer, 31 Frauen: Thomen unter 14 Fällen 11 Männer, 3 Frauen; Ebstein unter 14 Fällen 10 Männer, 4 Frauen. Unter den von Birch-Hirschfeld zusammengestellten 200 Fällen sind 135 Männer, 65 Frauen.

Als Krankheitsursachen werden Erkältung, deprimirende Affecte, chronische Darmkatarrhe, Intermittens, Syphilis, Trauma angegeben.

Auch als eine Infectionskrankheit hat man besonders die acute Leukämie darzustellen versucht und hierbei nicht nur manche, mit anderen Infectionskrankheiten gemeinsamen Erscheinungen, speciell die hochgradige Beteiligung des Lymphapparates als Beweis angeführt, sondern auch den Nachweis von Mikroorganismen im Blute. Klebs, Gillavry, Osterwald, Mayet behaupten Mikrokokken resp. Monadinen im Blute oder in der Milz gefunden zu haben. Ebstein (l. c. p. 385) macht jedoch darauf aufmerksam, dass Culturversuche in diesen Fällen unterlassen worden sind und meint, dass sich die mikroparasitäre Natur der Leukämie aus diesen Angaben nicht

begründen lasse. Bei einem Falle von chronischer Leukämie auf Ebsteins Klinik hatten Blutuntersuchungen und Kulturen ein negatives Resultat. Auch bei meinen beiden Fällen wurden auf dem Kgl. Hygienischen Institut von Herrn Stabsarzt Dr. Pfeiffer bacteriologische Untersuchungen des Blutes angestellt; doch war es nicht möglich Mikroorganismen im Blute nachzuweisen.

Weiter hat man als Ursache der Leukämie Störungen der Geschlechtsfunctionen beim weiblichen Geschlecht nachgewiesen. Sie sind von nicht verkennbarem Einflusse auf Entstehung von Leukämie, sagt Mosler, und erklärt, dass von den ihm bekannt gewordenen 21 Fällen von Leukämie bei Frauen 16 waren, bei denen eine Anomalie in der Genitalsphäre bestand. Meist waren die Menses in Folge der Anämie ausgeblieben. Nach der Geburt und Aborten wurde die Leukämie öfters beobachtet. Weinert[31]) beschreibt 2 Fälle aus der Moslerschen Klinik, von denen der erste eine Frau betraf, die neunmal concipirt hatte, 4 mal normal geboren, 3 mal abortirt hatte, während 2 mal Partus praematurus eintrat. Bei der zweiten Frühgeburt erfolgte eine 64 stündige Blutung. Später entwickelte sich Leukämie. Bei dem zweiten Falle bildete sich Leukämie aus, nachdem die 27 jährige Patientin 4 Schwangerschaften in 4 aufeinander folgenden Jahren durchgemacht hatte. Weinert knüpft daran die Mahnung, bei Anomalien in der Geschlechtsfunction des Weibes ein wachsames Auge auf Milz und Blut und damit auf eine etwa sich entspinnende Leukämie zu haben.

„In einem Falle, schreibt Mosler, waren trotz des mannbaren Alters die Regeln noch gar nicht eingetreten.“ Ein Analogon hierzu bildet mein zweiter Fall. Auch hier waren die Menses, trotzdem Patientin beim

---

[31]) Inaug.-Diss. Greifswald 1887.

Beginn ihrer Erkrankung 19 Jahre und entwickelt war, noch nicht eingetreten und zeigten sich auch nicht während der Krankheit. Es liegt der Gedanke nahe, dass der Ausfall dieser Geschlechtsfunction und die Bildung dieses ungeheuren Milztumors in einem ursächlichen Zusammenhang steht.

Endlich sei mir gestattet, die ehrenvolle Pflicht zu erfüllen, Herrn Professor Dr. Litten für die Überlassung der geschilderten Fälle und für die mir zu Teil gewordene Unterstützung meinen verbindlichsten Dank auszusprechen.

Literatur.

Berliner klinische Wochenschrift.

1876. No. 9. Kuessner. Zwei Fälle von Leukämie.
No. 49—52. Mosler. Klin. Symptome und Therapie der medullaren Leukämie.

1877. No. 19—20. Litten. Über einen in medullare Leukämie übergehenden Fall von perniciöser Anämie.
No. 51. Litten u. Orth. Über Veränderungen des Marks in Röhrenknochen unter verschiedenen pathologischen Verhältnissen.

1878. No. 6—10. Neumann. Über myelogene Leukämie.

1880. No. 20. Neumann. Über leukämische Knochenmarksaffectionen.
No. 49. Litten. Fall von perforirendem Magengeschwür unter dem Bilde einer perniciösen Anämie.

1883. No. 27. Litten. Zur Pathologie des Blutes.

Deutsches Archiv für klinische Medicin.
B. XXVI. Fleischer und Penzoldt. Klinisch, pathologisch-anatomische und chemische Beiträge zur Lehre von der lineal-myelogenen sowie der lymphatischen Form der Leukämie.
B. XLIV. Ebstein. Über die acute Leukämie und Pseudoleukämie.
Jahresberichte über die Fortschritte der gesammten Medicin.
1869. II, p. 255. Béhier. Leucémie intestinale.
p. 257. Jäderholm. Beobachtung einer Fettdegeneration der weissen Blutkörperchen.
Mosler. Die Pathologie und Therapie der Leukämie. Berlin 1872.
Real-Encyclopaedie der gesammten Heilkunde.
B. XII. Leukämie.
B. XV. Perniciöse Anämie.
Sitzungsberichte der math. naturwiss. Klasse der K. Akademie der Wissenschaften.
Wien 1885. Löwit. Über Neubildung und Zerfall weisser Blutkörperchen.
Spilling. Inaugural-Dissertation. 1880. Berlin.
Thomen. Inaugural-Dissertation. 1885. Göttingen.
Virchows Archiv für path. Anatomie und Physiologie.
B. 67. Ponfick. Weitere Beiträge zur Lehre von der Leukämie.
B. 75. Mosler. Ein Fall von prim. lymphatischer Leukämie.
B. 76. Grawitz. Maligne Osteomyelitis und sarcomatöse Erkrankungen des Knochensystems als Befund bei Fällen von perniciöser Anämie.
B. 83. Leube und Fleischer. Ein Beitrag zur Lehre von der Leukämie.
Weinert. Inaugural-Dissertation. 1887. Greifswald.
Zeitschrift für klinische Medicin.
I. 1880. P. Ehrlich. Methodologische Beiträge zur Physiologie und Pathologie der verschiedenen Formen der Leukocyten.
III. 1881. A. Fränkel. Fall von lymph. Leukämie mit Betheiligung d. Milz u. d. Knochenmarks.
XIV. 1888. Sticker. Beitrag zur Pathologie und Therapie der Leukämie.

Thesen.

I. Cerebrale Lähmungen können durch Lues veranlasst sein und zwar sind Hemiplegie vor dem 40. Lebensjahre unter Ausschluss von Endokarditis und Epilepsie, nach dem 20. Jahre bei Ausschluss hereditärer Belastung luetischen Ursprungs.

II. Ungleiche Weite beider Pupillen ist nicht pathognomonisch für Krankheiten des Rückenmarks resp. des Gehirns.

III. Psychosen sind im Anfangsstadium heilbar.

Lebenslauf.

Verfasser dieser Arbeit, Hans Vehsemeyer, evangelischer Konfession, Sohn des im Jahre 1871 verstorbenen praktischen Arztes und Königl. Geheimen Sanitätsrathes Dr. med. Albert Vehsemeyer, wurde am 16. Mai 1861 zu Berlin geboren. Seine wissenschaftliche Vorbildung erhielt er auf dem Königlichen Friedrich-Wilhelms- und dem Askanischen Gymnasium zu Berlin, sowie auf dem Gymnasium zu Fürstenwalde a. d. Spree, welches er durch schwere Erkrankung gezwungen wurde zu verlassen, ging später auf Reisen und widmete sich privatim drei Semester naturwissenschaftlichen und philosophischen Studien. Im October 1882 kehrte er auf das Gymnasium zu Fürstenwalde zurück und verliess dasselbe im September 1884 mit dem Zeugnis der Reife. Am 5. Mai 1885 wurde er bei der medicinischen Fakultät der Königl. Friedrich-Wilhelms-Universität zu Berlin immatrikulirt und studierte in Berlin, dann in Freiburg i. Br., wieder in Berlin und in Halle. Am 27. Juli 1887 bestand er die ärztliche Vorprüfung zu Freiburg, am 21. December 1889 das Tentamen medicum und am 7. Januar 1890 das Examen rigorosum zu Berlin.

Während seiner Studienzeit besuchte er die Vorlesungen, Kliniken und Kurse folgender Herren:

In Berlin: Bardeleben, du Bois-Reymond, Eichler †, Gerhardt, Grunmach, Hartmann, H. Krause, Liebreich, Litten, Mendel, Olshausen, Paulsen, F. E. Schulze, Sell, Thorn, Waldeyer, Zeller.

In Freiburg i. Br.: Baumann, Korschelt, v. Kries, Warburg, Weismann, Wiedersheim.

In Halle: Ackermann, Bunge, Gräfe, Hitzig, Kaltenbach, F. Krause, Oberst, Pott, Schwartze, Seeligmüller, v. Volkmann, Th. Weber.

Allen diesen seinen hochverehrten Lehrern spricht Verfasser seinen aufrichtigen Dank aus.